案例分析
Case analysis

经皮穿刺肺活检术在尘肺病诊断与鉴别诊断中的应用：4例报道

戴伟荣[1]，李莉[1]，占扬清[2]，刘浪[1]，李欣[1]，刘文峰[1]，杨中兴[1]，谢雷[1]

1. 湖南省职业病防治院职业病科，湖南 长沙 410007
2. 广州医科大学附属第一医院，广东 广州 510120

DOI 10.13213/j.cnki.jeom.2019.18465

基金项目
湖南省职业病防治院自选项目（Y2015-009）

作者简介
戴伟荣（1978—），女，硕士，副主任医师；E-mail：40404814@qq.com

通信作者
戴伟荣，E-mail：40404814@qq.com

伦理审批 已获取
利益冲突 无申报
收稿日期 2018-07-14
录用日期 2018-12-05

文章编号 2095-9982(2019)03-0282-05
中图分类号 R135.2
文献标志码 A

▸引用
戴伟荣，李莉，李欣，等. 经皮穿刺肺活检术在尘肺病诊断与鉴别诊断中的应用：4例报道[J]. 环境与职业医学，2019，36（3）：282-286.

▸本文链接
www.jeom.org/article/cn/10.13213/j.cnki.jeom.2019.18465

Funding
This study was funded.

Correspondence to
DAI Wei-rong, E-mail: 40404814@qq.com

Ethics approval Obtained
Competing interests None declared
Received 2018-07-14
Accepted 2018-12-05

▸To cite
DAI Wei-rong, LI Li, ZHAN Yang-qing, et al. Application of percutaneous lung biopsy to diagnosis and differential diagnosis of pneumoconiosis: Four case reports[J]. Journal of Environmental and Occupational Medicine, 2019, 36(3): 282-286.

▸Link to this article
www.jeom.org/article/en/10.13213/j.cnki.jeom.2019.18465

摘要：

4例病例为尘肺病诊断过程中难以确诊的病例，通过经皮穿刺肺活检术取得肺组织标本进行病理检查，找到致病粉尘的存在以及肺组织对这些粉尘反应的特征性改变，或找到结核、肿瘤等其他肺部疾病的病理证据。最终，1例病例为职业史明确，但肺部影像学改变无特异性，通过病理检查发现巨细胞间质性肺炎改变，最后确诊为硬金属肺病；1例病例为职业史与影像学改变不符，通过病理检查发现尘肺典型玻璃样改变，最后确诊为矽肺叁期；1例为职业史不明确，通过病理检查发现肺结核的改变，最后确诊为肺结核；1例为在尘肺基础上出现团块影，通过病理检查发现肿瘤样改变，最后确诊为尘肺合并肺癌。因此，在CT引导下经皮穿刺肺活检取得病理标本，对于辅助尘肺病的诊断及鉴别诊断上具有肯定意义。

关键词：CT引导；经皮穿刺肺活检；尘肺病；诊断；鉴别诊断

Application of percutaneous lung biopsy to diagnosis and differential diagnosis of pneumoconiosis: Four case reports *DAI Wei-rong[1], LI Li[1], ZHAN Yang-qing[2], LIU Lang[1], LI Xin[1], LIU Wen-feng[1], YANG Zhong-xing[1], XIE Lei[1] (1.Department of Occupational Diseases, Hunan Prevention and Treatment Center for Occupational Diseases, Changsha, Hunan 410007, China; 2.The First Affiliated Hospital of Guangzhou Medical University, Guangzhou, Guangdong 510120, China)*

Abstract:

Percutaneous lung biopsy was ordered for four silicosis-suspected cases to obtain lung tissues for pathological examination and to confirm the presence of pathogenic dust and corresponding characteristic changes in lung tissues or the pathological evidence of other pulmonary diseases such as tuberculosis and tumor. Finally, 1 case with definite occupational history, who did not show any specific alterations in pulmonary image but features of giant cell interstitial pneumonia by pathological examination, was diagnosed as hard metal lung disease; 1 case whose occupational history was incompatible with image changes and who showed typical hyaline changes by pathological examination was diagnosed as the third phase of silicosis; 1 case without definite occupational history, who showed features of tuberculosis by pathological examination, was diagnosed as tuberculosis; and 1 case with lung mass shadow and silicosis, who showed tumor-like changes by pathological examination, was diagnosed as silicosis combined with lung cancer. Therefore, obtaining pathological specimens through CT-guided percutaneous lung biopsy has positive significance in the diagnosis and differential diagnosis of pneumoconiosis.

Keywords: CT guided; percutaneous lung biopsy; pneumoconiosis; diagnosis; differential diagnosis

目前我国尘肺病诊断的主要依据是X射线胸片（包括高千伏胸片和数字化摄影，以下简称胸片），并且要求排除其他肺部类似疾病后方可诊断[1]。但由于尘肺病的影像学改变多样化且无特异性，有时很难与其他肺部类似疾病相鉴别，尤其是接尘的农民工职业史不明确及无动态胸片观察，往往难以明确诊断。电子计算机X射线断层扫描（computed tomography，CT）引导下经皮穿刺肺活检术已广泛应用于临床多个领域[2-4]，但罕见其应用于临床尘肺病诊断。本文4个病例通过CT引导下经皮穿刺肺活检取得病理标本（经湖南省职业病防治院医学伦理委员会批准及备案，所有患者均签署知情同意书），找到尘肺病或其他肺部疾病的证据，起到辅助尘肺病诊断与鉴别诊断的目的。

1 典型病例介绍

1.1 病例一

男性，31岁，因咳嗽、咳痰、活动后气促半年余，加重一周入院。患者自2007年至2012年在某公司从事金刚石切割绳制作，工作中接触碳化钨、钴等金属粉末，未曾进行职业健康体检，无既往病历资料。为明确是否为职业病，于2013年来湖南省职业病防治院申请职业病诊断。入院胸片见两下肺野斑片状磨玻璃样影和网状阴影（图1A）；胸部CT主要表现为两肺弥漫性磨玻璃样影和实变影，弥漫性的小结节影、网状及条索状影（图1B）；肺功能检查示重度限制性肺通气功能障碍、重度弥散功能障碍。入院诊断考虑双肺弥漫性病变查因，临床查肿瘤、结核、结缔组织方面及其他相关检查均未发现阳性指标，经抗感染治疗无效。为明确诊断，经患者同意后行CT引导下经皮穿刺肺活检。病理结果：镜下见少许肺组织，间质肉芽肿性炎，见异物多核巨细胞，过碘酸希夫染色（periodic acid-schiff，PAS）(-)，结核病（tuberculosis，TB）(-)，结合临床符合巨细胞间质性肺炎（图1C）。依据OHORI等[5]于1989年提出的临床硬金属肺病的诊断标准，虽然未做肺组织钨钴成分测定，但患者有明确的硬金属粉尘接触史（工作场所职业接触的检测结果显示有钨及其不溶性化合物和钴及其氧化物成分），结合典型临床、影像学及病理改变，考虑诊断为硬金属肺病。患者按硬金属肺病给予激素治疗后，复查肺部CT，病变吸收好转。2013年底国家修订《职业病分类与目录》，将硬金属肺病纳入其他职业性呼吸系统疾病中[6]，依据GBZ 290—2017《职业性硬金属肺病的诊断》[7]，最后诊断：职业性硬金属肺病。

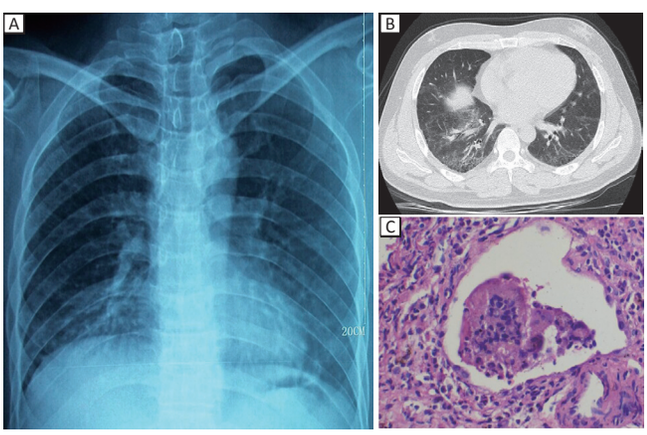

[注] A: 入院时胸片；B: 入院时肺部CT；C: 肺组织病理改变（HE染色，×200）。

图1 病例一的影像学和病理资料

1.2 病例二

男性，30岁，因活动后气短1月余，加重1周入院。患者自述2006年开始在广州、河南等地多家私人建筑公司从事粉墙工作，接触水泥灰尘，2014年因出现上述不适遂外院就诊，行胸部CT检查考虑尘肺可能性大，后转入湖南省职业病防治院。胸片示双肺弥漫性病变，性质待定，考虑间质性病变，肺泡蛋白沉积症可能（图2A）；肺部CT示双肺弥漫性毛玻璃密度影，性质待定（图2B）；肺功能检查示轻度限制性肺通气功能障碍。入院诊断考虑双肺弥漫性病变查因，临床查肿瘤、结核、结缔组织方面及其他相关检查均未发现阳性指标。因患者无接触粉尘的职业史证明，根据自述为露天作业，接触水泥粉尘浓度不高，从接触到发病仅8年，而水泥尘肺发病工龄多在20年以上[8]，不符合量效关系，考虑尘肺可能性不大。为明确诊断，经患者同意后行CT引导下经皮穿刺肺活检。病理结果：见多个结核样结节，有小灶坏死，结节边界不清；免疫组化结果：肺肉芽肿性病变，倾向于增殖型结核，未见尘肺的病理改变，PAS (-)，抗酸 (-)（图2C）。随访诉抗结核治疗后病灶有好转。最后诊断：肺结核。

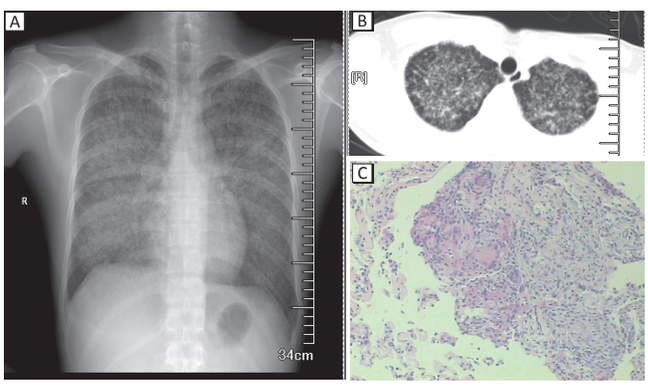

[注] A：入院时胸片；B：入院时肺部CT，C：肺组织病理改变（HE染色，×100）。

图2 病例二的影像学和病理资料

1.3 病例三

男，50岁，2011年入某厂矿从事井下风钻工作，2013年单位职业健康体检结果为疑似尘肺病，由单位介绍入湖南省职业病防治院进行职业病诊断。患者上岗前未进行职业健康检查，既往亦无任何影像学、病历等资料。入院胸片见两肺小点状阴影散在分布，右上肺可见大片状高密度影，考虑矽肺融合灶（图3A）；CT检查见两肺布满点状影，左上肺可见纤维钙化灶，右上肺可见团块影，增强扫描轻度强化，考虑融合灶，

不排除肿瘤（图3B）。因患者单位提供职业史仅2年，患者刚开始亦否认其他粉尘接触史，右上肺单个肿块影非矽肺典型大阴影改变，需高度怀疑其他病变。因临床表现和其他化验未发现结核及肿瘤的证据，征得患者同意后，予以CT引导下经皮穿刺肺活检术，病理结果示增生的伴玻璃样变的纤维结缔组织，内见较多尘细胞，未见结核和肿瘤的证据（图3C）。因玻璃样变为矽肺结节的典型病理改变，通过再三追问，患者自诉入厂前曾在多个小厂矿井下从事掘进工作近20年，因恐单位知道后不负责其职业病的治疗而隐瞒既往接尘史，最后诊断：职业性矽肺叁期。

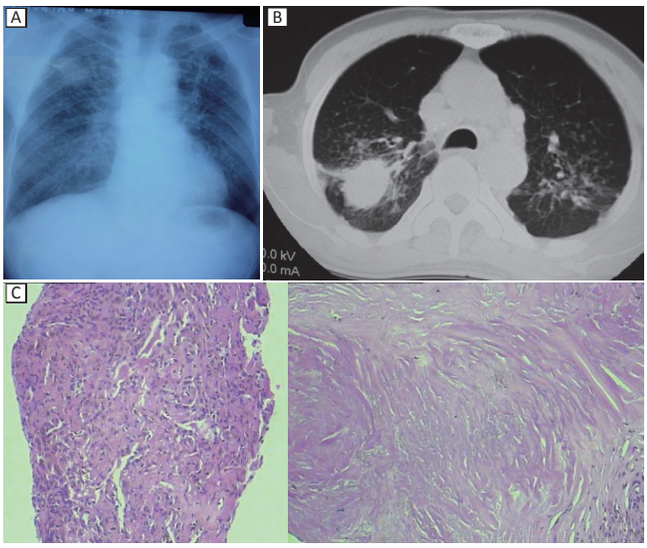

［注］A：入院时胸片；B：入院时肺部CT，C：肺组织病理改变（HE染色，左图×100；右图×200）。

图3　病例三的影像学和病理资料

1.4　病例四

男，51岁，2010年9月于湖南省职业病防治院诊断为矽肺贰期（图4A），2013年体检发现左上肺团块影，遂来湖南省职业病防治院要求进行升级诊断。入院胸片示左上肺一不规则团块影，周围可见少许纤维条索状，性质待定（图4B）；肺部CT示左上肺不规则团块灶，部分边缘稍模糊，可见分叶改变，与左肺门结构关系密切，增强扫描见轻度强化，纵隔内气管隆嵴下可见明显肿大淋巴结影，尘肺融合灶，肺肿瘤不排除，建议穿刺活检。患者在矽肺贰期基础上出现不典型团块影，临床其他检查包括经纤支镜活检未找到肿瘤依据。为明确是矽肺融合灶还是合并肺肿瘤，经患者同意后，予以CT引导下经皮穿刺肺活检术。病理检查结果：分化差的鳞状细胞癌可能性大（图4C）。最后诊断：职业性矽肺贰期合并肺癌。

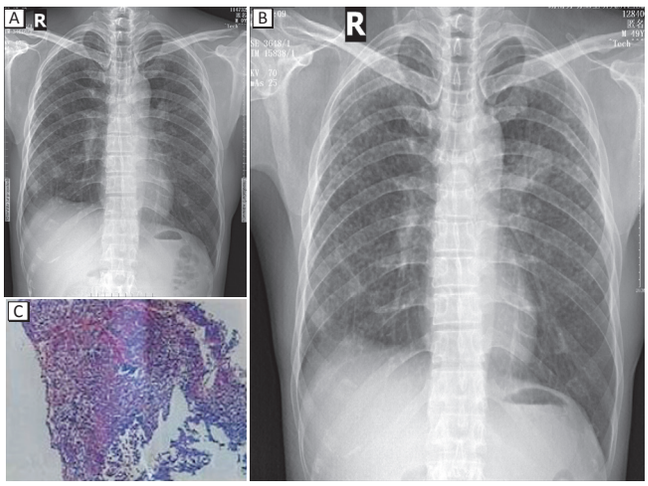

［注］A：首次诊断时胸片；B：3年后胸片，C：肺组织病理改变（HE染色，×100）。

图4　病例四的影像学和病理资料

2　讨论

2.1　尘肺病诊断存在的问题

尘肺病的诊断与其他临床疾病的诊断有很大的区别，它涉及国家社会保障规定、职业病待遇落实等方面问题，具有法律性、政策性、社会性三方面的特性，如果出现误诊、漏诊等情况，将引发各种社会矛盾。但在尘肺病的诊断过程中往往会遇到各种问题[9]，导致尘肺病诊断困难，主要表现在：

2.1.1　职业史认定困难　一种情况是患者有意隐瞒，主要是企业未严格按规定进行上岗前职业健康体检或拍胸片把关不严，导致患者出现上岗后拍胸片才发现尘肺样改变，但患者因待遇等各种原因隐瞒既往接尘史，以及单位提供的接尘性质或接尘剂量与临床表现及胸片改变不符，导致诊断困难，如病例三。另一种情况是职业史无法提供，主要为农民工，因工作流动性大，法律意识差，并且主要在各中小型企业和私营企业辗转，未建立健康监护档案，或由于各企业的破产改制，即使发生尘肺病却无法提供有效的职业史证明，导致诊断困难，如病例二。

2.1.2　鉴别诊断困难　有些病例虽然职业史明确，但由于尘肺病的临床表现和在X射线胸片上的改变都不具有特异性，再加上有的病例只有一张胸片，缺乏重要的影像学等动态观察资料，临床上常需住院行各种检查，有时甚至需要进行试验性治疗（如诊断性抗结核治疗）或是长期观察病情的进展，以排除其他肺部类似疾病，导致尘肺病诊断困难。如病例二有粉尘接触史，影像学的表现需排除结核，但临床其他检查未发现有力的结核证据，造成鉴别诊断困难；病例四在尘肺的

基础上出现的大阴影，是尘肺融合灶还是其他，也很难鉴别。因此，常有尘肺病与结核、肿瘤、结节病、韦格氏肉芽肿等相似肺部疾病相互误诊的情况出现[10-13]。

2.2 病理检查在尘肺病诊断中的应用

病理检查结果是临床诊断许多疾病的金标准，目前我国GBZ 25—2014《职业性尘肺病的病理诊断》[14]规定，在小片肺组织活检标本中观察到尘肺结节，尘性弥漫性肺纤维化、尘斑等尘性病变，对解释影像学改变具有辅助支持的作用，可作为诊断和鉴别诊断的参考依据。在尘肺的诊断与鉴别诊断中，如果通过某种方法获得接尘工人的肺组织病变标本，经病理检查显示致病粉尘的存在以及肺组织对这些粉尘刺激的特征性改变，或找到结核、肿瘤等其他肺部疾病的病理证据，参照相关病理诊断标准，可做出尘肺或其他疾病的诊断，提高诊断的准确性和严谨性。

2.2.1 解决尘肺病诊断问题　对于因职业史不符合、胸片改变不典型或只有一张胸片而难以诊断的患者，肺组织病理中如果找到支持尘肺的明确依据，则有助于诊断。如本研究中病例三，只有一张胸片，X射线诊断考虑尘肺融合灶，但患者单位提供职业史只有2年，与尘肺大阴影形成的规律不符[8]，最后根据病理依据诊断矽肺叁期。孙玉洁等[15]也是根据病理检查，在接尘工人肺组织中检出石棉纤维及石棉小体等典型尘肺样改变，从而确定了石棉肺的诊断。

2.2.2 解决鉴别诊断困难问题　尘肺病与许多其他肺部疾病影像学表现类似，单从X线胸片或肺CT上鉴别很困难，而在尘肺的基础上出现团块影时，是单纯的尘肺进行性大块纤维化，还是合并有结核、肿瘤等其他情况，有时也很难从影像学及临床症状鉴别，但如果肺病变组织标本找到其他疾病的病理改变依据，将给尘肺的鉴别诊断提供有力的帮助。如病例二，影像学表现为双肺弥漫性病变，不能排除尘肺及其他，后经病理检查倾向于增殖型结核，未见尘肺的病理改变，最后临床诊断肺结核；如病例四，诊断矽肺贰期3年后发现团块影，X线影像学考虑尘肺融合灶，但病理检查发现分化差的鳞癌，最后诊断矽肺合并肺癌。两例均避免了误诊并及时治疗。

2.3 CT引导下经皮穿刺肺活检术的优势

目前临床上应用较多的肺组织活检方法主要有纤维支气管镜引导下经支气管肺活检术和CT引导下经皮穿刺肺活检术两种。前者对于支气管内病变可直视操作，具有临床优越性[16]，但因活检钳长度或角度限制，或途中经过多级支气管产生偏差，对肺外周病变均可导致不能准确到达病变部位，取不到理想的病变组织，从而影响诊断的阳性率[17-18]；而后者由于CT及增强扫描具有良好的空间分辨率和组织分辨率，能清晰显示病灶内部情况及与周边组织的关系，能对活检针进行精确定位，并且能很好地避开坏死区域，取到有价值的组织材料，显著提高取材的准确性和诊断的正确率[19]。陈志宏等[16]、周超等[20]在对上述两种方法在周围型肺病诊断价值的对比研究中发现，经皮穿刺肺活检组的确诊率明显高于经支气管肺活检组，而尘肺的团块状阴影多位于外周且纤维支气管镜不能到达的部位，所以此类患者的肺组织取材宜选用经皮穿刺肺活检术。

综上所述，通过CT引导下经皮穿刺肺活检取得病理标本，在辅助尘肺病的诊断及鉴别诊断上具有重要的参考价值，但小片肺组织活检只能确定肺内的粉尘存在及尘性病变，不能评估病变范围。因此，对尘肺病的分级诊断，仍需以影像学改变为主要依据。

参考文献

[1] 职业性尘肺病的诊断：GBZ 70—2015 [S]. 北京：中国标准出版社，2016.

[2] 赵祥玲，张妍蓓. 经皮肺穿刺活检术在肺占位性病变中的应用 [J]. 重庆医学，2018，47 (29)：3770-3772.

[3] 钱麒钰，马希涛. 经皮肺穿刺对确定无反应肺炎病原体的意义 [J]. 中华结核和呼吸杂志，2013，36 (7)：529-531.

[4] 吴小静，易丽，田野，等. 重症监护室患者行经皮肺穿刺活检术10例报告 [J]. 中国实用内科杂志，2018，38 (5)：470-472.

[5] OHORI N P，SCIURBA F C，OWENS G R，et al. Giant-cell interstitial pneumonia and hard-metal pneumoconiosis. A clinicopathologic study of four cases and review of the literature [J]. Am J Surg Pathol，1989，13 (7)：581-587.

[6] 国家卫生计生委，人力资源社会保障部，安全监管总局，等. 卫生计生委等4部门关于印发《职业病分类和目录》的通知 [R]. 国卫疾控发〔2013〕48号. 北京：国家卫生计生委，人力资源社会保障部，安全监管总局，全国总工会，2013.

[7] 职业性硬金属肺病的诊断：GBZ 290—2017 [S]. 北京：中国标准出版社，2017.

[8] 孙贵范. 职业卫生与职业医学 [M]. 7版. 北京：人民卫生出版社，2012：188.

[9] 刘丽娟，邓文荣，王艳秋，等. 关于农民工尘肺诊断有关

问题的探讨 [J]. 中国保健营养，2012，22（11）：4825.

[10] 贺咏平，文志武，宋贵忠，等. 接触粉尘工人尘肺与结节病误诊病例分析 [J]. 环境与职业医学，2013，30（9）：723-725.

[11] 黎东霞，胡红，袁敏. 尘肺与相关疾病相互误诊9例原因分析 [J]. 现代医药卫生，2013，29（12）：1868-1869.

[12] 吕向裴，王焕强. 1178例尘肺病及尘肺结核误诊病例分析 [J]. 中华劳动卫生职业病杂志，2013，31（8）：564-567.

[13] 贺咏平，刘刚，郝佐红，等. 2例韦格纳肉芽肿误诊为尘肺病分析 [J]. 中国职业医学，2013，40（1）：27-28.

[14] 职业性尘肺病的病理诊断：GBZ 25—2014 [S]. 北京：中国标准出版社，2015.

[15] 孙玉洁，孙力军，阎波，等. 肺活检及支气管镜检查在弥漫性肺疾患和尘肺诊断中的价值 [J]. 中国工业医学杂志，2002，15（4）：211-212，227.

[16] 陈志宏，胡丽珍，郑意梅，等. CT引导经皮肺穿刺及经电子支气管镜肺活检对肺周围型病变诊断价值 [J]. 国际医药卫生导报，2012，18（9）：1220-1222.

[17] CORTESE D A，MCDOUGALL J C. Biopsy and brushing of peripheral lung cancer with fluoroscopic guidance [J]. Chest，1979，75（2）：141-145.

[18] ARSLAN S，YILMAZ A，BAYRAMGURLER B，et al. CT-guided transthoracic fine needle aspiration of pulmonary lesions：accuracy and complications in 294 patients [J]. Med Sci Monit，2002，8（7）：CR493-CR497.

[19] 戴轶，徐春明，杨伟. CT引导下经皮肺穿刺活检对肺周围性肿块诊断价值的探讨 [J]. 临床肺科杂志，2013，18（1）：11-13.

[20] 周超，沈美珠，俞江月. 经皮肺穿刺活检和经支气管肺活检对不同周围型肺病诊断价值的评价 [J]. 国际呼吸杂志，2011，31（2）：109-112.

（**英文编辑**：汪源；**编辑**：汪源；**校对**：童玲）

（上接第281页）

level，educational attainment，and improved water quality [J]. Int J Aging Hum Dev，2016，83（4）：402-417.

[26] CHIU C T，HAYWARD M，SAITO Y. A Comparison of educational differences on physical health，mortality，and healthy life expectancy in Japan and the United States [J]. J Aging Health，2016，28（7）：1256-1278.

[27] CHETTY R，STEPNER M，ABRAHAM S，et al. The association between income and life expectancy in the United States，2001-2014 [J]. JAMA，2016，315（16）：1750-1766.

[28] LAU R S，JOHNSON S，KAMALANABHAN T J. Healthy life expectancy in the context of population health and ageing in India [J]. Asia Pac J Public Health，2012，24（1）：195-207.

[29] WHO. Global Burden of Disease Study 2016（GBD 2016）Data Resources [EB/OL]. [2018-08-01]. http://ghdx.healthdata.org/gbd-2016.

[30] HAY S I，ABAJOBIR A A，ABATE K H，et al. Global，regional，and national disability-adjusted life-years（DALYs）for 333 diseases and injuries and healthy life expectancy（HALE）for 195 countries and territories，1990-2016：a systematic analysis for the Global Burden of Disease Study 2016 [J]. Lancet，2017，390（10100）：1260-1344.

[31] World Health Organization. Disability [EB/OL]. [2018-11-06]. http://www.who.int/disabilities/en/.

[32] World Health Organization. World health statistics 2016. Monitoring health for the SDGs，sustainable development goals [R]. Geneva Switzerland：WHO，2016：293-328.

[33] 北京市18岁户籍人群健康期望寿命约40年 [EB/OL]. [2018-11-06]. http://www.gov.cn/xinwen/2014-06/16/content_2701822.htm.

[34] 中华人民共和国国家统计局. 国家数据 [EB/OL]. [2018-11-06]. http://data.stats.gov.cn/search.htm?s=期望寿命.

[35] 国家卫生健康委员会. 2018中国卫生健康统计年鉴 [M]. 北京：中国协和医科大学出版社，2018：235.

[36] 陆军. 欧洲2020战略：解读与启示 [J]. 欧洲研究，2011（1）：72-88.

（**英文编辑**：汪源；**编辑**：陈姣，王晓宇；**校对**：邱丹萍）